

口腔疾患及び治療に起因する見た目の変化へのヒアルロン酸製剤を用いた対応

清水洋利¹⁾、守屋啓吾¹、久保田恵²⁾、森下貴祥³⁾、菊地芳子⁴⁾、今福吉和⁵⁾

¹⁾ 医療法人社団東風会 パールデンタルクリニック、²⁾ 岡山県立大学保健福祉学部栄養学科

³⁾ 広域医療法人社団全至善會 デンタルオフィス・ディテール、⁴⁾ 株式会社ムスム、⁵⁾ 株式会社ウェルハート

【背景と目的】

口腔疾患及び治療に起因する口腔周囲の見た目の変化、とりわけ「しわ」への対応は、機能回復と同様に患者の関心度は高い。しかしながら現行の歯科治療においては、機能回復に重点が置かれ、見た目の変化への対応には苦慮させられることが多い。美容外科領域では、低侵襲性の治療として、ヒアルロン酸をはじめとする各種フィラー注入が一般的に行われているが、歯科領域ではほとんど行われていない。今回、義歯からインプラントにすることで、咬合の回復という面においては患者の満足が得られたものの、義歯床の裏打ちがなくなり、口腔周囲のしわが気になってきたという患者の訴えに対して、ヒアルロン酸製剤を注入することにより、見た目の改善を行った症例をはじめ、歯科領域においてヒアルロン酸注入を行い、患者満足を得た症例を示す。

【材料と方法】

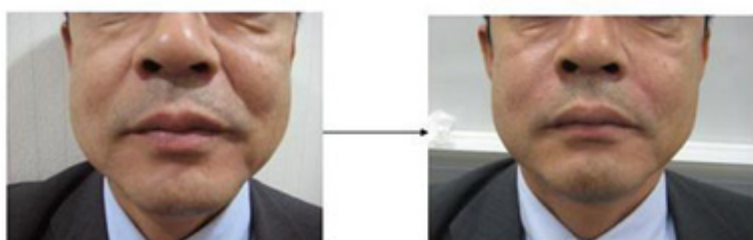
ヒアルロン酸製剤として、レスチレン（Q-MED社：スウェーデン）およびハイアデント（バイオサイエンス社：ドイツ）を用い、注入方法としては、特にしわの深い部位と口唇にはスレッドテクニックを、浅く広い部位にはファンテクニックを、歯肉にはパンクチャーテクニックを用いて行った。除痛として、口腔内より一般的な歯科治療と同様に2%リドカインカートリッジにて浸潤麻酔を行った。

また、術後のケアとして、マスキング効果の高いファンデーションとして、メディプラスオーダーズ（ティーエージェント）を、リップケアとしてNOVリップスティック（常盤薬品工業）を紹介した。



【症例1】

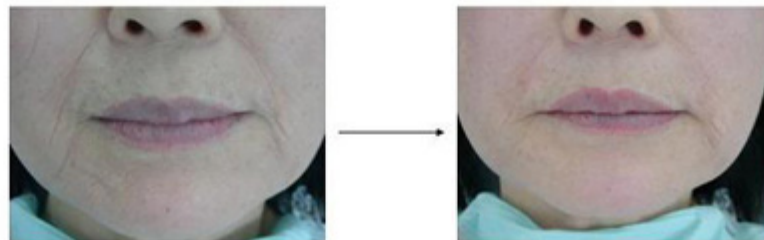
59歳男性。義歯からインプラントにしたところ、機能面の回復には満足を得たものの、口腔周囲のしわが気になるようになってきたとのこと。法令線下部と口角部にレスチレンを注入。



患者いわく、口元に「疲れた」イメージが出ていたが、審美的な回復を行うことにより、積極的に外に出かけたり人とあったりするようになったという。咬合の回復のみならず、見た目の回復もあわせて患者満足を得た症例となった。

【症例2】

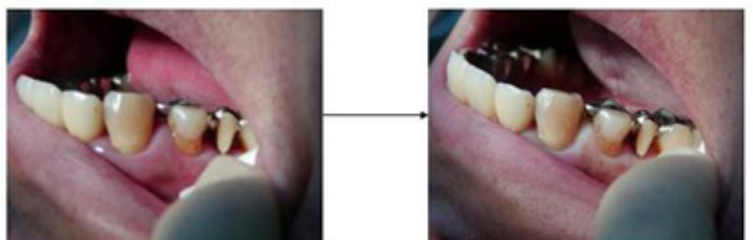65歳女性。法令線と上唇部のヤセが気になるとの事で、義歯床を加工したが違和感が強く断念。法令線下部と上唇皮膚部ならびにマリオネットラインにレスチレンを注入。



患者いわく、リップラインも若々しくなり、分厚い入れ歯による異物感からも開放されて、積極的に食事ができるようになったとのこと。従来の歯科治療では困難であった、見た目の回復に対して、治療の選択肢の1つを示した症例となった。

【症例3】

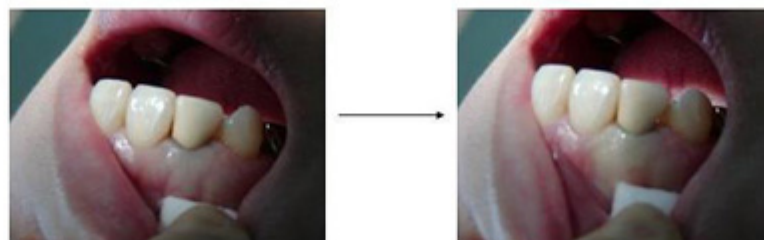
50歳男性。ブリッジのポンティック部分に食物が詰まりやすく、空気が抜けるような感じが気になるとのこと。右上3番4番間の歯間乳頭部にハイアデントを注入。



患者いわく、他の歯科医院で入れたものだが、その先生には「仕方がない」の一言で片付けられていたという。食物も詰まりにくくなり、空気が抜けるような感じも改善された。従来の歯科治療に新たな選択肢を提供できた症例となった。

【症例4】

35歳女性。上顎側切歯部の歯肉の退縮による歯間部の形態と冠辺縁部の金属色の露出が気になってきたという。歯間乳頭部ならびにマージン部にハイアデントを注入。



患者いわく、作り直しかと思ったが、作り直しても歯が長くなって見えるかもしれないので抵抗があったが、現状で回復できて満足しているという。こちらから従来の歯科治療に新たな選択肢を提供できた症例となった。

【考察】

注入後、著しい炎症等の特記すべき反応は生じず、口腔周囲や歯肉部の見た目の改善ができ、高い患者満足が得られた。各患者とも、見た目の回復により、対人関係もより積極的になり、健康の増進への関心も高まったそうである。従来の歯科治療では解決が困難であった見た目の改善という問題も、ヒアルロン酸注入法を導入することによって可能となり、さらには、「見た目」を一つの入り口として、患者のアンチエイジングに対する関心も高まった。これは患者の目線に立った歯科治療の新たな選択肢の一つとして考えられる。

【結論】

機能的回復のみならず、歯科領域におけるアンチエイジング医療の普及の入り口の一つとして、見た目の改善に対するこうした新たな治療法の導入は、コンプライアンスを大前提としつつも、非常に有意義であると考えられる。

【参考：法的整合性】

平成8年5月16日に「歯科口腔外科に関する検討会」（厚生省特別第一会議室）が行われ、その中で、「歯科口腔外科の診療領域について」という議題があり、以下のように結論づけられました。

・診療領域として：口唇、頬粘膜、上下歯槽、硬口蓋、舌前3分の2、口腔底、軟口蓋、顎関節を含む顎骨、耳下腺を除く唾液腺。

（口唇の解剖学的構造）

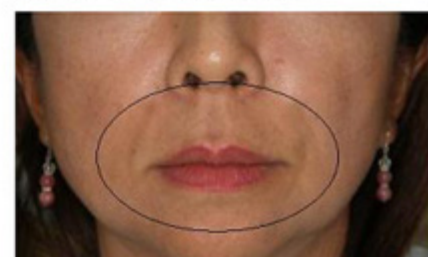口唇は、赤唇部のみをさすわけではなく、皮膚部・移行部（赤唇部）・粘膜部（口腔内）の3部からなり、口唇の基礎をなすのは口輪筋とされている。たとえば、唇裂の手術が歯科口腔外科で行えるのは、皮膚部も含めた口唇が、歯科口腔外科の診療範囲になっているからと考えられます。

【ヒアルロン酸製剤の入手について】

ヒアルロン酸製剤は、海外からの医師・歯科医師の個人輸入でのみ入手可能。輸入する際に、輸入許可申請書に必要理由書等と医師・歯科医師免許証の写しを添付して各地方厚生局に申請を行う。現在のところ、歯科医師が歯科治療に用いるための輸入は、各地方厚生局から許可されるようになっています。

【歯科で適応とする部位と適応とする理由】

口唇部のみに限局すること。すなわち、法令線・口角溝・赤唇部・鼻の下とオトガイ唇溝より上。歯科疾患・歯科治療に起因する見た目の変化で、一般的な歯科治療を行っても対応が困難なもの。現状では、もっぱら美容を目的とした治療には積極的な適応は避けたほうがよいと考えています。



データは以下のサイトからもご覧いただけます。
* 口腔総合医療研究会
<http://oraltougou.com>
Yahoo! 検索対応

歯科医師のための
ヒアルロン酸治療実践セミナーDVD

上記、口腔総合医療研究会でご案内いたしております。

歯科医師のための
ヒアルロン酸治療実践セミナー

デンタルエステティシャン認定講座

セミナーのご案内は下記まで

JDE

日本デンタルエステティック協会

〒150-0001
東京都渋谷区神宮前6-19-16
第3宇都宮ビル502
TEL 03-5466-3637
FAX 03-5466-3638
E-mail: info@oraltougou.com

日本デンタルエステティック協会

検索

<http://oraltougou.com/dentalesthe>

【ヒアルロン酸製剤の入手先】

・レスチレン
株式会社ウェルハート 03-5276-6071
・ハイアデント
PRSS.Japan株式会社 03-3667-7252